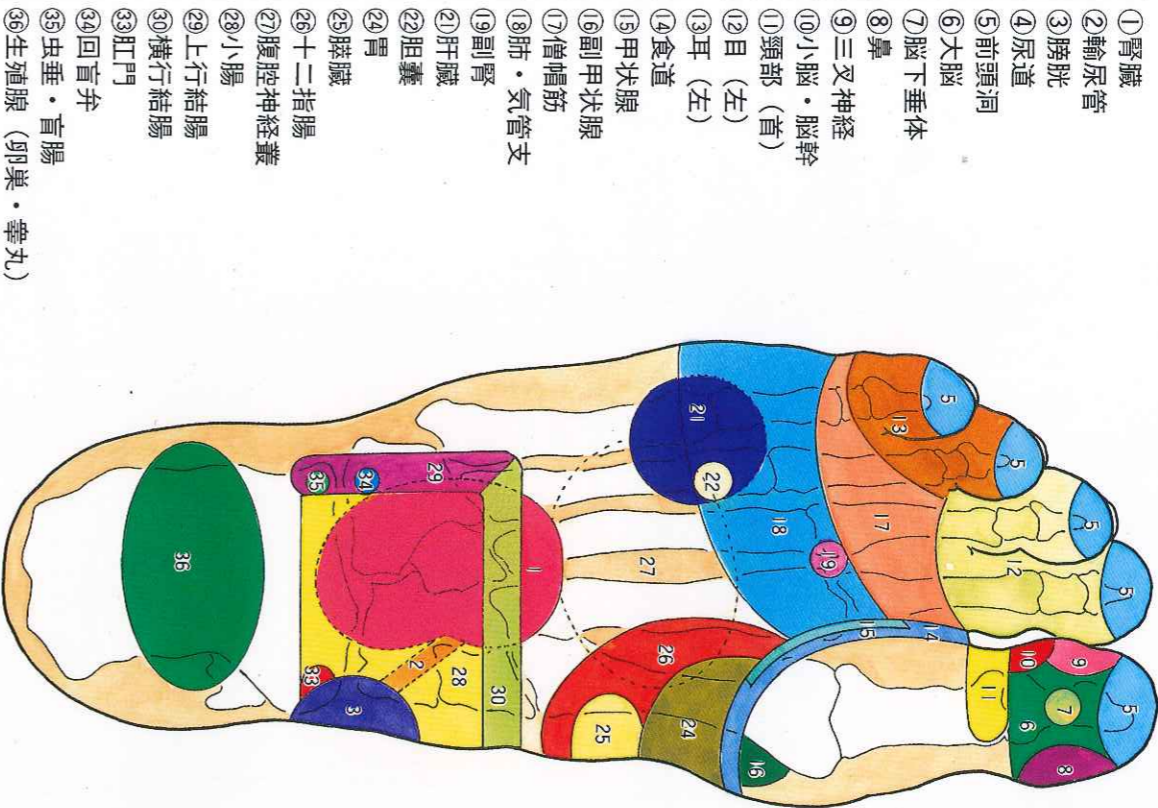


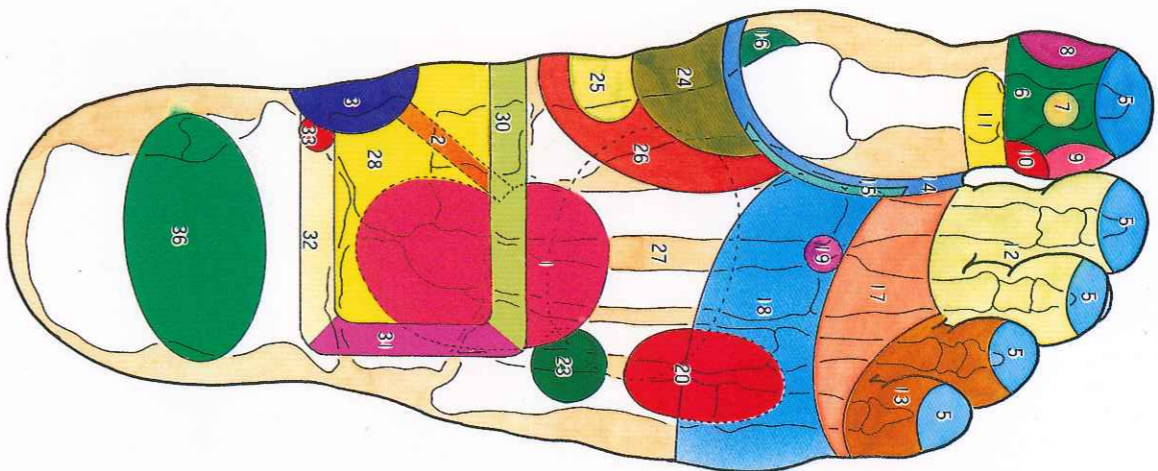
足医術足診区図表

右足裏



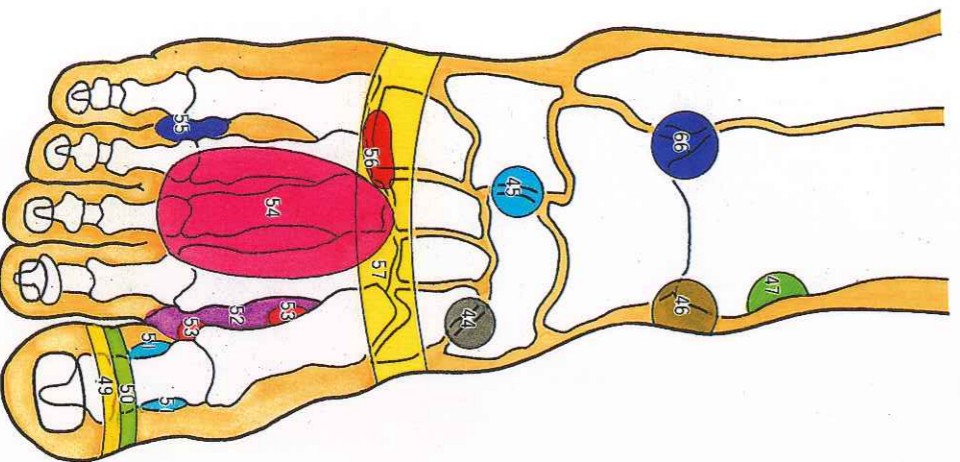
- ①腎臓
- ②輸尿管
- ③膀胱
- ④尿道
- ⑤前頭洞
- ⑥大脳
- ⑦脳下垂体
- ⑧鼻
- ⑨三叉神経
- ⑩小脳・脳幹
- ⑪頸部 (首)
- ⑫目 (左)
- ⑬耳 (左)
- ⑭食道
- ⑮甲状腺
- ⑯副甲状腺
- ⑰僧帽筋
- ⑱肺・気管支
- ⑲副腎
- ⑳肝臓
- ㉑胆嚢
- ㉒胃
- ㉓脾臓
- ㉔十二指腸
- ㉕腹腔神経叢
- ㉖小腸
- ㉗上行結腸
- ㉘横行結腸
- ㉙肛門
- ㉚回盲弁
- ㉛虫垂・盲腸
- ㉜生殖腺 (卵巣・睾丸)

左足裏



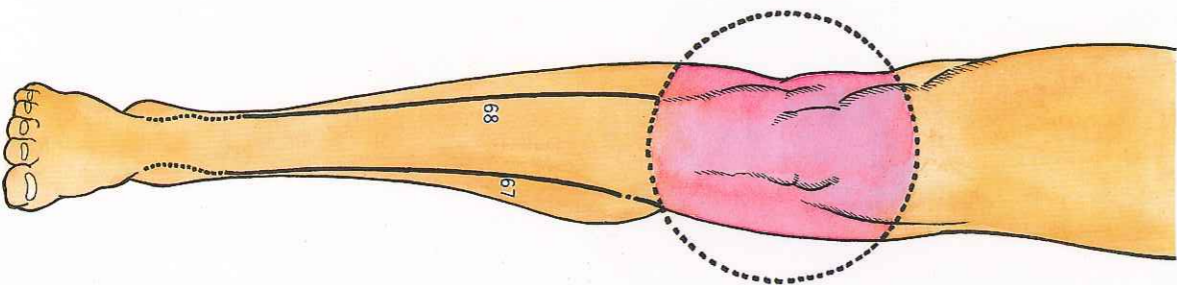
- ①腎臓
- ②輸尿管
- ③膀胱
- ④尿道
- ⑤前頭洞
- ⑥大脳
- ⑦脳下垂体
- ⑧鼻
- ⑨三叉神経
- ⑩小脳・脳幹
- ⑪頸部 (首)
- ⑫目 (右)
- ⑬耳 (右)
- ⑭食道
- ⑮甲状腺
- ⑯副甲状腺
- ⑰僧帽筋
- ⑱肺・気管支
- ⑲副腎
- ⑳心臓
- ㉑脾臓
- ㉒胃
- ㉓脾臓
- ㉔十二指腸
- ㉕腹腔神経叢
- ㉖小腸
- ㉗横行結腸
- ㉘下行結腸
- ㉙直腸
- ㉚肛門
- ㉛生殖腺 (卵巣・睾丸)

足の甲



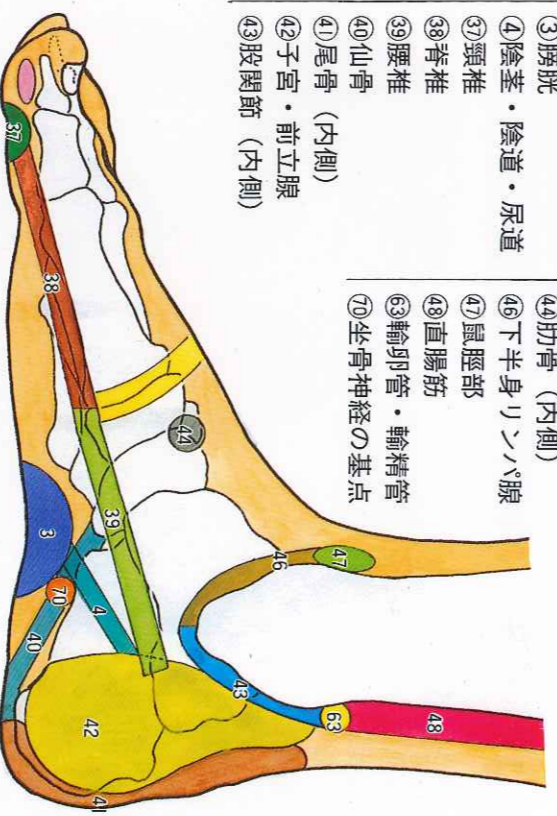
- ④④肋骨 (内側)
- ④⑤肋骨 (外側)
- ④⑥下半身リンパ腺
- ④⑦鼠蹊部
- ④⑧上顎
- ④⑨下顎
- ④⑩扁桃腺
- ④⑪胸部リンパ腺
- ⑤③声帯・咽喉・気管
- ⑤④胸部
- ⑤⑤平衡気管
- ⑤⑥肩胛骨
- ⑤⑦横隔膜
- ⑤⑧上半身リンパ腺

座骨神経



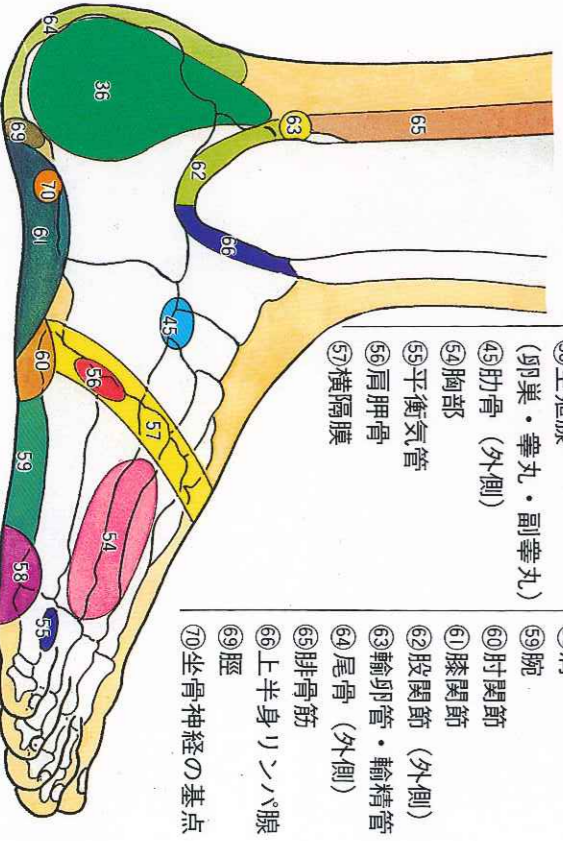
- ⑥⑦内側 (脛骨)
- ⑥⑧外側 (腓骨)

足首内側



- ③膀胱
- ④陰茎・陰道・尿道
- ③⑦頸椎
- ③⑧脊椎
- ③⑨腰椎
- ④⑩仙骨
- ④⑪尾骨 (内側)
- ④⑫子宮・前立腺
- ④⑬股関節 (内側)
- ④⑭肋骨 (内側)
- ④⑮下半身リンパ腺
- ④⑯鼠蹊部
- ④⑰直腸筋
- ④⑱輸卵管・輸精管
- ④⑲坐骨神経の基点
- ④⑳腕
- ④㉑肘関節
- ④㉒膝関節
- ④㉓股関節 (外側)
- ④㉔輸卵管・輸精管
- ④㉕尾骨 (外側)
- ④㉖腓骨筋
- ④㉗上半身リンパ腺
- ④㉘脛
- ④㉙坐骨神経の基点

足首外側



- ③⑥生殖腺 (卵巣・睾丸・副睾丸)
- ④⑤肋骨 (外側)
- ④⑥胸部
- ④⑦平衡気管
- ④⑧肩胛骨
- ④⑨横隔膜
- ⑤⑩肩
- ⑤⑪肘関節
- ⑤⑫膝関節
- ⑤⑬股関節 (外側)
- ⑤⑭輸卵管・輸精管
- ⑤⑮尾骨 (外側)
- ⑤⑯腓骨筋
- ⑤⑰上半身リンパ腺
- ⑤⑱脛
- ⑤⑲坐骨神経の基点